Aus dem Pathologischen Institut der Universität Göttingen.
Direktor: Prof. Dr. Gg. B. Gruber.

Beitrag zur Kenntnis der angeborenen queren Wangenspalte.

Inaugural-Dissertation
zur
Erlangung der Doktorwürde in der Zahnheilkunde
der
Medizinischen Fakultät
der Georg-August-Universität zu Göttingen

vorgelegt am 21. Januar 1938 von

Karl-Heinz Goemann aus Einbeck
appr. Zahnarzt

1938
Druck: Wilhelm Specht, Einbeck.

Berichterstatter: Prof. Dr. Georg B. Gruber

Dekan: Prof. Dr. W. Krantz

Tag der mündlichen Prüfung: 23. Februar 1938.

Meinen lieben Eltern

in herzlicher Dankbarkeit!

Digitized by the Internet Archive
in 2026

https://archive.org/details/IA40154024_0421

Das Göttinger Pathologische Institut beschäftigt sich schon längere Zeit mit der Frage der Entstehung der queren Wangenspalte. Es sei hier auf die Arbeit von **Fricke** verwiesen, der an Hand der Untersuchung von sechs Fällen von querer Wangenspalte sehr charakteristische, oft wiederkehrende Merkmale fand. Nach seiner Beobachtung ging die angeborene quere Wangenspalte stets mit anderen Mißbildungen einher, u. a. mit Mißbildungen des Hirnschädels in Form der Anenzephalie verbunden mit Craniorhachischisis, Mißbildungen des harten und weichen Gaumens in Form der medianen Gaumenspalte, Mißbildungen der Ohrmuschel in Form der Aurikularanhänge oder der abweichenden Ansatzlinie der Ohren. Ferner beobachtete er in fast allen Fällen eine Vergrößerung der Mundöffnung beiderseits durch seitliche Spaltbildung in den Mundwinkeln. Die Stellen, an denen sich sonst die Mundwinkel befinden müssen, sind beiderseits durch kleine papilläre Erhebungen angedeutet. Die Spalten selber sind mit Haut überzogen, die sich scharf gegen die im Bereich der normalen Mundöffnung befindlichen Lippenschleimhaut absetzt und sich ins Innere der Mundhöhle, gewöhnlich bis zum ersten Gaumenbogen, fortsetzt.

Aus dem Pathologischen Institut der Universität Greifswald (Direktor: Prof. **Loeschke**) erschien eine Arbeit von **Schulz,** in der zwei Fälle von querer Wangenspalte behandelt wurden. Bei der sehr eingehenden Schilderung fällt besonders die Beobachtung zweier knöcherner Fortsätze in beiden Fällen auf, die vor der Fossa mandibularis mit einer dreieckigen Basis aufsitzen und deren spitzes Ende zwischen die Incisura mandibulae reicht. Der Verfasser ist der Ansicht, daß durch die Verbindung der äußeren Wangenhaut mit diesen atypischen Fortsätzen die Schließung des Mundes erschwert bezw. verhindert wird.

Es erscheint notwendig, in neuer Untersuchung weiterer Vorkommnisse echter, querer Wangenspalte der Frage nachzugehen, ob solche atypische Knochenfortsätze am Os temporale regelmäßig

gefunden werden und ob sie in der Tat auch regelmäßig mit dem von **Fricke** zuerst festgestellten atypischen Hautstreifen irgendwie in Verbindung stehen. Für die Untersuchung dieser Fragen stand mir ein auf seine Gesichtsverhältnisse noch nicht anatomisch durchforschtes Musealstück des Path. Inst. Göttingen zur Verfügung, das als Sektionsnummer 303/28 dort angefallen war. Bei der inneren Leichenschau der fraglichen Frucht, eines neugeborenen Mädchens, ergab sich folgender Befund:

Craniorhachischisis occipito-cervico-dorsalis und lumbalis. Makrostoma. Aurikularanhänge. Mäßige Skoliose der Hals- und Brustwirbelsäule. Enorme Lordose des Halswirbelsäulenabschnittes (Uranoskopie), Anenzephalie. Bauchwandbruch in der Größe einer Pflaume bedeckt von Epidermis. Phrenicoschisis links mit Vorfall

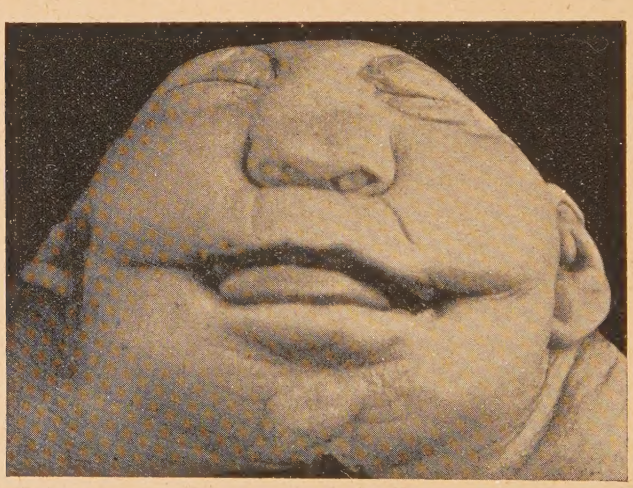

Abb. 1: Gesicht eines weiblichen Neugeborenen mit querer Wangenspalte und mit Craniorhachischisis von vorne gesehen. (S. No. 303/28 Path. Inst. Göttingen).

von Milz und Dickdarm in die Pleurahöhle. Iliacale Dystopie beider Nieren. Fehlen der linken Art. umbilicalis. Mensenterium commune für Colon ascendens, transversum und Dünndarm. Nach dem Sektionsbericht handelt es sich um ein 29 cm langes weibliches Kind, dessen Nabelschnur nur zwei Gefäße aufweist. Der Kopf des Kindes ist infolge Verbiegung der Wirbelsäule etwas

mehr nach rechts geneigt. Die linke Schulter des Kindes steht hoch. Ein Hals als äußerlich erkennbare Erscheinung ist nicht vorhanden. Die Mundöffnung ist seitlich verlängert, beide Mundwinkel gehen in eine zum Ohr hinlaufende, jedoch in der Wangenmitte endende Narbe über. (Abb. 1). Vor dem Ohreingang und vor dem Tragus sitzen jederseits drei kleine längliche troddelartige Auswüchse der Haut, die sich sehr hart anfühlen. Nach Eröffnung des Leibes liegt die Leber in dem sehr schmalen und ziemlich flachen Bauchraum vor. Die Leber ist nicht vergrößert. Sie bedeckt vollständig das Darmkonvulut, dessen aufsteigender und querer Dickdarm mit dem Dünndarm ein gemeinsames Gekröse aufweisen. Dagegen ist der absteigende Dickdarm in gewöhnlicher Weise an die hintere Bauchwand angeheftet. Die Milz und ein Teil des Colon transversum sind durch eine kleine, nahezu kreisrunde Zwerchfellücke, die sich links hinten unmittelbar an den Brustkorb angelehnt, vorfindet, in die linke Pleurahöhle vorgefallen. (Vergl. **Putschar,** Zwerchfellmißbildung, in Zieglers Beiträge 1930 veröffentlicht). Die Milz liegt an der Basis der dicht gefalteten zweilappigen Lunge, darunter befindet sich der Dickdarm in einer doppelt gefalteten Lage.

Im übrigen sind die Brustorgane ohne Besonderheit. Die linke und die rechte Lunge sind zweilappig. Der Uterus ist anteiflektiert. Harnblase und Harnleiter ohne Besonderheit. Die linke Niere liegt tiefer als gewöhnlich in der Fossa iliaca. Die linke Nebenniere ist auffallend groß wohl dadurch, daß im Markbereich ein Blutaustritt stattfand und die linke Nebenniere in ein flaches cystisches Gebilde verwandelte. Der Form nach ist die linke Niere äußerst ungewöhnlich. Den Harnleiter gibt sie ziemlich tief unten etwas nach rückwärts gewandt ab. Die rechte Niere, die ebenfalls zum großen Teil in der Fossa iliaca gelegen ist, erscheint ebenfalls deformiert. Sie ähnelt einem Sphäroid mit einer nach rückwärts gewendeten konvexen Seite und einer leicht nach vorne geöffneten unteren konkaven Seite. So steht ihre Form zwischen einer Pyramide von vier Seiten und unregelmäßigem Bau und zwischen einer sphärischen Bildung. Ihr Ureter ist stark erweitert und wird nach der Mitte und unten hin abgegeben. Die zugehörige Nebenniere ist am gewöhnlichen Ort auffallend klein.

Nach eigenen Beobachtungen ist noch folgendes hinzuzufügen: An Stelle des Gehirns, das bis auf einige Reste seiner basalen Partien nicht mehr vorhanden ist, lassen sich gefäßhaltige Membranen erkennen, die in Fetzen aus dem Schädeldefekt herausragen.

Abb. 2: Gesicht eines weiblichen Neugeborenen mit querer Wangenspalte und mit Craniorhachischisis von der rechten Seite gesehen.
(S. No 303/28 Path. Inst Göttingen)
Beachte besonders die vor dem Tragus gelegenen Aurikularanhänge.

An den Rändern sieht man eine leichte Behaarung. Das Gesicht liegt senkrecht zur Längsachse des Rumpfes, die Nase ist äußerlich nur schwach erkennbar. Sie ist sehr breit gedrückt, die äußeren Oeffnungen haben die Form kleiner Rhomben. Die Nasenwurzel geht ohne Eindellung sofort in die kaum ausgebildete Stirn und seitlich in die medianen Augenwinkel über. Die arcus superciliares sind besonders stark hervorgewölbt, auch die Augen stehen sehr weit hervor. Die Ohren scheinen beiderseits etwas in die Länge gezogen. Das rechte ist 3,2 cm und das linke 2,8 cm lang. Sie setzen beide sehr tief an. Wie auf der Abb. 2 und besonders Abb. 3 zu ersehen, sitzen vor dem Ohreingang und vor dem Tragus drei kleine längliche ovoide Aurikularanhänge von verschiedener Größe. Der größte ist 0,8 cm, der zweite 0,4 cm und der dritte nur leicht

angedeutet. Ferner ist eine blind endigende Oeffnung vor den Hautauswüchsen zu erkennen, die wohl als Aurikularfistel anzusprechen ist. (s. Abb. 3). Der äußere Gehörgang ist rechts ca. 1,8 cm und links 1,6 cm sondierbar. Der Kopf hat die Form eines Krötenkopfes.

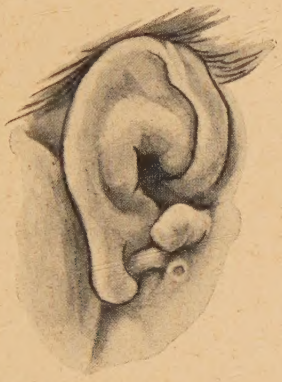

Abb. 3: Rechtes Ohr eines weiblichen Neugeborenen mit querer Wangenspalte und mit Craniorhachischisis (S. No. 303/28 Path. Inst. Göttingen). Beachte besonders die Aurikularanhänge und die sehr gut erkennbare Fistelöffnung.

Dort, wo sich normalerweise die Mundwinkel befinden, sind bei diesem Präparat, wie auf Abb. 1 ersichtlich, kleine papilläre Erhebungen zu erkennen, die sich als Insertionspunkte des mitgespaltenen sehr stark entwickelten musc. orbicularis oris erweisen. Die Gesamtlänge der Mund- und queren Wangenspalten beträgt 5,7 cm, die der Mundspalte allein 3,8 cm. Die Länge der rechten Narbe beträgt 1,2 cm, die der linken 0,9 cm. Rechts endet die Narbe 1,6 cm und links 2,3 cm vor dem äußeren Gehörgang. Unter den Narbensträngen fortlaufend bis zum Ohr ist ein auffallend starkes Fettpolster feststellbar. Die Narbenstränge verlaufen innerhalb der Wange parallel dem horizontalen Teil des Unterkiefers und gehen beiderseits bis zum arcus palatoglossus. An dieser Stelle erkennt man kleine stecknadelkopfgroße papilläre Erhebungen. Die Narbenstränge sind mit normaler äußerer Haut ausgekleidet. Die Zunge ist auffallend hypertrophisch, und es ist sehr gut möglich, daß sie, wie auch **Langenbeck** glaubt, die Ursache für eine

Vergrößerung der Mundspalte sein kann. Harter und weicher Gaumen und Alveolarfortsätze ohne Befund. Zahnanlagen sind normal vorhanden.

Am Skelett ergab die Präparation sehr interessante Veränderungen, die man als Andeutungen einer Diastematorhachis bezeichnen kann. **(Gruber).** Sie sollen von **Gg. B. Gruber** in einer besonderen Arbeit noch eingehend behandelt werden.

Der **äußere Schädel** hat plattgedrückte, dreieckige Gestalt. Die Orbitae sind auffallend groß und greifen sehr tief nach hinten oben. Die Tubera frontalia sind nicht vorhanden. Die Mandibula ist in der Mittellinie noch nicht verknöchert. Der Processus coronoideus ist beiderseits gut ausgebildet, während die Processus condyloidei noch nicht verknöchert, sondern von knorpeligen Massen umgeben sind. Der linke aufsteigende Ast ist stark nach innen eingebogen.

Die weitere Präparation ergab beiderseits in die Incisura mandibulae hineinragend, zwei dreieckige knöcherne Fortsätze, die mit ihrer Basis kurz vor der Fossa mandibularis aufsitzen und deren Spitze besonders links die starke Einbiegung des aufsteigenden Astes verursachte. Die Spitze ist beiderseits mit dem Processus coronoideus durch Muskelzüge verbunden. An der breiten inneren Seite setzen Züge von äußerer Haut, die oben beim Verlauf der Narbenstränge beschrieben sind, an. Die Basis des linken Fortsatzes ist 0,6 cm, die des rechten 0,9 cm breit. Die Länge der Fortsätze, von der Basis zur Spitze gemessen, beträgt ca. 1,2 cm. An der Basis des rechten Fortsatzes ist eine 0,2 cm tiefe Einbuchtung zu erkennen, während sie beim linken nur angedeutet ist. Im übrigen sind sehr viele Rauhigkeiten, leichtere Einbuchtungen und sehr scharfe Kanten an den Fortsätzen zu erkennen, außerdem sehr viele Knorpelstückchen, die um die Fortsätze herum verstreut angelagert sind. Durch das Hineinragen der knöchernen Fortsätze in die Incisura mandibulae ist ein vollständiges Schliessen des Mundes unmöglich geworden. Das Tuberculum articulare ist auf beiden Seiten nur schwach entwickelt, eine Fossa mandibularis beiderseits nur schwach zu erkennen.

Es hat also die Untersuchung des Schädelskelettes eine Bestätigung der von **Schulz** gefundenen Fortsatzbildung als Anomalie im Zusammenhang mit der queren Mundspalte ergeben.

Die verschiedenen in der Literatur beschriebenen Fälle lassen erkennen, daß die verschiedensten Ansichten über die Entstehung des Makrostoma erörtert wurden.

Die Entwicklung der Mundspalte, wie sie sich aus der Entwicklung des Gesichtes ergibt, sei zuvor kurz erwähnt. Die Entwicklung des Gesichtes beginnt normalerweise mit der vierten Woche des fötalen Lebens. Wir haben zu dieser Zeit noch die primitive Mundbucht, die von fünf wulstartigen Fortsätzen umgeben ist, von denen der unpaare Stirnfortsatz die Mundbucht von oben und die vier übrigen paarigen Fortsätze sie von unten her und von der Seite umgrenzen. Die zunächst also noch weite Oeffnung der primitiven Mundhöhle wird durch das Vorwachsen der Fortsätze mehr geschlossen. Anfang der sechsten Embryonalwoche sind die beiden Unterkieferfortsätze zu einem Verschluß in der Mittellinie gekommen. Der Stirnfortsatz erfährt eine Differenzierung. Der mittlere Teil wächst mit zwei Wülsten stärker hervor als die seitlichen Partien. Man nennt diese Abschnitte des Stirnfortsatzes Nasenfortsätze. Zwischen dem inneren und äußeren Nasenfortsatz bleibt auf jeder Seite allmählich in der Entwicklung eine Grube zurück. Diese sog. „Riechgrube" ist von dem inneren und äußeren Nasenfortsatz und nach unten zu von dem Oberkieferfortsatz umgeben. Die beiden inneren Nasenfortsätze bilden mit den Processus globulares eine deutliche obere Begrenzung der Mundbucht. In der weiteren Entwicklung verwachsen der Oberkieferfortsatz mit dem lateralen Nasenfortsatz und der mediale Nasenfortsatz mit dem lateralen Nasenfortsatz und dem Oberkieferfortsatz im Bereich der Nasenrinne miteinander. Ferner verwächst die zunächst noch breite, fast horizontal verlaufende Rinne zwischen Ober- und Unterkieferfortsatz noch weiter nach der Mitte zu, so daß die Mundöffnung durch all diese Wachstumsvorgänge immer mehr geschlossen wird und schon Ende des zweiten Embryonalmonates äußerlich ihre endgültige Form erhält.

Es ist ganz klar, daß aus einem derartig verwickelten Spaltsystem zwischen den einzelnen Fortsätzen leicht abnorme Bildungen entstehen können, die **Peter** in einer übersichtlichen Tabelle geordnet hat.

Die Mundspalte ist ursprünglich sehr breit. Sie reicht fast bis in die Gegend der äußeren Ohröffnung. **(Fischel).** Ihre Breite

hängt natürlich von dem Grade der Verwachsung der Ober- und Unterkieferfortsätze in ihren seitlichen Abschnitten ab, ist diese nur mangelhaft oder bleibt sie ganz aus, so bekommen wir eine quere Wangenspalte. Die Störung liegt also im Bereich des ersten Kiemenbogens, in dem Ekto- und Mesoderm miteinander verbunden sind.

Geringere Grade beobachtet man im Leben sehr häufig, das Gesicht vollständig entstellende aber nur selten. Der Spalt beginnt gewöhnlich ein- oder beiderseitig am Mundwinkel und verläuft in einem nach unten konvexen Bogen nach außen und oben, wo er häufig schon am Masseter endigt. Oft werden auch gleichzeitig, wie in unserem Falle, Verbildungen am und vor dem äußeren Ohr beobachtet.

So schildert uns **Nückel** einen Fall von einseitiger Wangenspalte und Mißbildung des Ohres bei einem 26 jährigen Manne. Rechts ist die Bildung des Mundwinkels normal, dagegen fand er auf der linken Seite eine Erweiterung der Mundspalte von 1,5 cm in die Wangen hinein. Oeffnet der Patient den Mund, so sieht man, daß sich jene Furche durch die ganze Dicke der Wange bis auf die Schleimhaut fortsetzt.

Reismann beobachtete bei einem neugeborenen Kinde mit einseitiger Vergrößerung des Mundes dicht vor dem Tragus zwei größere flachere und dickere Hautpürzel. In der Mitte der Wange fand er einen ca. $^1/_2$ Zoll langen Hautpürzel mit sehr dünnem Stiel.

Auch **Fricke** fand bei einem seiner Fälle vor dem rechten Ohr einen etwa stecknadelkopfgroßen runden Aurikularanhang, wobei die übrige Ohrmuschel, wie auch in unserem Fall, normal gebildet ist.

Meckel weist in einer Arbeit auf eine merkwürdige Mißbildung bei einem neugeborenen Kalbe hin. Er fand bei totalem Mangel des knöchernen Gaumens und äußerster Kürze des Unterkiefers die Mundspalte so durch das Schläfenbein und das äußere Ohr fortgesetzt, daß dieses in eine große obere und eine kleine untere Hälfte zerrissen ist.

Hier mag auch die Beobachtung von **Gurlt** erwähnt werden. Er sah bei einem neugeborenen Lamm die Maulspalte bis zu den Ohren erweitert, und mit den Höhlungen der Ohrmuschel zusammengeschmolzen. Die Ohrmuscheln sind stark herabgedrückt, der harte und weiche Gaumen sind gespalten.

Lesser gibt einen Fall bekannt, bei dem die Spalte sich bis zum Ohrläppchen erstreckt, links nicht so weit reicht. In der Höhe des Tragus links befindet sich ein zweilappiger Aurikularanhang, rechts ein etwas größerer einzipfeliger.

Auch **Otto,** in seinem Werk „Monstrorum sexcentorum descriptio anatomica" beschrieben, fand vor dem rechten Ohr einen Aurikularanhang.

Das häufige Auftreten von Aurikularanhängen bei querer Wangenspalte rechtfertigt die Anschauung, daß durch die Aehnlichkeit ihrer Zusammensetzung mit dem äußeren Ohr, sie auch Beziehungen zu den Kiemenbögen haben müssen und daher auch öfter bei Mißbildungen im Kiemenbogenbereich auftreten.

Weiter ist die quere Wangenspalte als Hemmungsmißbildung aufgefaßt worden. Nach **Kaiserling,** in Henke-Lubarsch, Handbuch d. spez. path. Anatomie und Histologie: „Da die Mundspalte nur in der ersten Anlage sehr breit ist, so muß es sich hierbei um eine sehr frühzeitige Hemmungsmißbildung handeln, oder wie Peter will, um eine durch seitlichen Zug des Amnion verursachte Mißbildung".

Peter ordnet zwar die quere Wangenspalte auch unter die Gesichtsspalten im Verlauf zwischen den embryonalen Ober- und Unterkieferfortsätzen ein, hält sie aber für eine Entwicklungsumbildung, d. h. die Entwicklung wird in eine falsche Richtung geleitet. so daß Bildungen entstehen, die normalerweise auch während der Embryogenese nicht vorhanden sind.

Es soll auch kurz die Anschauung Erwähnung finden, die besagt, daß Züge amniotischer Stränge die Erklärung für die Entstehung der queren Wangenspalten gaben. Allerdings sind nur wenig Fälle bekannt geworden, wo die wirkliche Ursache hierhin zu suchen war.

Dreyer berichtet z. B. von einer Spaltbildung des Mundes bei einem Kind, bei dessen Geburt an den Spalträndern überall Amnionfetzen hingen, die sich später lösten. Rechts besitzt das Kind eine quere Wangenspalte, die in horizontaler Richtung über das Ohr und um den hintersten Teil des Hinterhauptes läuft, dann oberhalb des linken Ohres bis zum linken Augenwinkel sich erstreckt und von da als linksseitige Lippenwangenspalte endigt.

Das Ergebnis von **Frickes** erstem Fall mag auch hierher gehören: Nach dem Gesamtbefund kommt hier eine im wesentlichen quer verlaufende Spaltbildung in Frage, die nicht an die Gegend ehemaliger Buchten zwischen den sog. Gesichtsfortsätzen gebunden ist. Wie sich aus den festgestellten Resten amniotischer Fäden ergibt, muß hier eine sekundäre Spaltbildung, und zwar infolge amniotischer Schnürung vorliegen.

Picker beobachtete bei einem Foet ähnliche Erscheinungen. Hier lag die unterste Falte eines atypischen Amnions unterhalb des Oberkieferfortsatzes in der Spalte zwischen ihm und dem ersten Kiemenbogen. Von hier aus überzogen die verengten Eihäute den ganzen Gesichts- und Hirnschädel bis hinter das Pallium. Im Laufe des Schädelwachstums hatten die rechte Hemisphäre und der eingeschloßene Gesichtsteil die Eihäute durchbrochen und sich, so wie sie es in den geänderten Verhältnissen vermochten, entwickelt. Das Resultat dieser amniotischen Abschnürung bestand in: Akranie und Exenzephalie verbunden mit querer Gesichtsspalte.

Oder ich verweise auf Ausführungen und Abbildungen von **Grünberg** in Schwalbes Morphologie der Mißbildungen. Seine instruktiven Bilder gehen z. T. auf **Frz. v. Winkel** zurück. So sieht man gelegentlich einen breiten mit der Schädelhaut oder den Meningen verwachsenen amniotischen Strang zu beiden Seiten des Gesichtes in den Mund ziehen und die Wangen wie einen straffgespannten Zügel flankieren oder gar einschneiden. Ja, solcher Strang konnte den weichen Gaumen beschädigen; es entstand gewiß eine quere Wangenspalte, aber eine Wangenspalte sekundärer Form; Trennung von Jochbein und Oberkiefer ist ihr nicht so selten eigen.

In der größten Anzahl der Fälle aber, läßt sich nach **Schwalbe** kein wirkungsvoller Beweis für die amniogene Natur der Spaltbildungen des Gesichtes erbringen.

Hintze berichtet über einen Knaben, bei dem die außergewöhnlich große Mundspalte beiderseits bis zum vorderen Rand des Masseter reicht. Beide Mundwinkel sind von Lippenrot begrenzt, das auffallend rot erscheint und an einzelnen Stellen schilfrige Auflagerungen trägt. An der Stelle, wo der Mundwinkel sitzen sollte, sind kleine umschriebene Schleimhauterhebungen zu

sehen. Die Zähne sind in Ordnung, die Kiefer und Zahnbögen richtig gebaut. Im Gegensatz zu den anderen in der Literatur beschriebenen Fällen finden sich bei diesem Knaben weder am Schädel noch sonst am Körper Anhaltspunkte für andere krankhafte Veränderungen.

Der Fall von **Hoepfner** ist sehr interessant in bezug auf die von **Schulz** und uns gefundenen Fortsätze, allerdings fand **Hoepfner** sie anscheinend nur links: Während die Spina angularis rechts eine Breite von 1 mm aufweist und spitz zuläuft, ist links eine 1 cm hohe, 6—4 mm breite Pyramide mit querem Einschnitt über der Spitze vorhanden. Links sind sämtliche Foramina wenig aber deutlich enger als rechts. Rechts ist mit Ausnahme einer Andeutung von Processus pterygospinosus alles normal. Links fehlt eine Fossa mandibularis. Das Tuberculum articulare ist kaum entwickelt.

V. Wreden gibt eine genaue Beschreibung einer Beobachtung von Makrostoma; hier ergab sich eine Parallelität des Befundes mit unserem Fall in bezug auf die fraglichen Fortsätze; an einem sonst gut entwickelten 6 wöchentlichen Knaben fand er eine Reihe von Mißbildungen im Bereich des ersten und zweiten Kiemenbogens. Die Mißbildung war auf die linke Seite beschränkt. Der Mundwinkel links ist 4 mm weiter aufgeschlitzt als rechts, die Mundspalte im ganzen 31 mm lang, also bedeutend größer als normal. Der Unterkiefer links difform, der Processus condyloideus durch Pseudoankylose mit dem Processus mastoideus verbunden, wie auch intra vitam Gelenkkopfbewegungen beim Oeffnen und Schließen des Mundes nicht sichtbar waren. Neben dem Processus condyloideus occipitalis noch ein sehr stark entwickelter Processus paracondyloideus (Höhe 3—7, Dicke 3—5 mm). Es ist anzunehmen, daß auch dies von **Wreden** mit Processus paracondyloideus bezeichnete Gebilde mit den von uns beschriebenen Fortsätzen in Einklang zu bringen ist.

Schulz faßt die von ihm gefundenen Fortsätze als Ueberbleibsel des nicht zurückgebildeten **Meckel**'schen Knorpels und verlagerter Teile eines dem Angulare identischen Teiles der Mandibula auf. Die Verbindung dieser Fortsätze mit der äußeren Wangenhaut wird auf die ursprünglich bestehende innige Verbindung von Ekto- und Mesoderm im ersten Kiemenbogen zurückgeführt. Dieses sich

zwischen Ober- und Unterkieferfortsatz legende breite Band äußerer Haut hat die Verkleinerung der ursprünglich sehr breiten Mundspalte verhindert und so die quere Wangenspalte verursacht.

Leider ist in den anderen in der Literatur beschriebenen Fällen über Makrostomie auf die Beobachtung der Artikulation des Unterkiefers nicht näher eingegangen und daher keine Angaben darüber verzeichnet, ob auch diese Fortsätze gefunden wurden.

Auch ich muß nach Bearbeitung meines Falles mich der Ansicht von **Schulz** anschließen, der die Hauptursache für Entstehung der queren Wangenspalte in dem Streifen äußerer Wangenhaut sieht, welcher an den Fortsätzen, die sicher Ueberreste des Meckelschen Knorpels darstellen, inseriert und somit ein Zusammenwachsen der seitlichen Weichgewebeabschnitte des Ober- und Unterkieferfortsatzes im frühen Embryonalstadium verhindert hat. Somit bestätigt meine Untersuchung in ganzem Umfang die von **Schulz** dargelegten Verhältnisse, ebenso wie sie die Befunde von **Fricke** erneut als richtig dartut.

Zusammenfassung.

Es wurde an Hand eines Musealpräparates des Göttinger Pathologischen Institutes ein Fall von angeborener querer Wangenspalte bearbeitet. Das Vorhandensein der zuerst von **Schulz** näher beschriebenen knöchernen Fortsätze an der Schädelbasis wurde bestätigt. Ebenfalls die Ansicht, daß durch den Streifen äußerer Wangenhaut, der an diesen Fortsätzen ansetzte und somit das Zusammenwachsen des Ober- und Unterkieferfortsatzes verhindert haben muß, wesentlich die Entstehung der queren Wangenspalte bedingt ist.

Schriftum.

1. **Ahlfeld** Die Mißbildungen des Menschen, Leipzig 1882.
2. **v. Ammon** Die angeborenen chirurgischen Krankheiten des Menschen.
3. **Aschoff** Pathologische Anatomie, Jena 1928. 7. Aufl., Bd. II.
4. **Braus** Anatomie des Menschen. Berlin 1929. Bd. I u. II.
5. **Corning** Lehrbuch der Entwicklungsgeschichte des Menschen. 2. Aufl. München 1925.
6. **Fischel** Lehrbuch der Entwicklung des Menschen, Berlin, J. Springer 1929.
7. **Forster** Schweizer med. Wochenschrift. 1927 Nr. 7 S. 164.
8. **Foerster** Mißbildungen des Menschen. Jena 1865. Taf. 24, Fig. 25, S. 100.
9. **Fricke** Ueber die angeborene quere Wangenspalte. Inaug. Diss. Göttingen 1932.
10. **Fritzsche** Mißbildungen des Gesichtes. Zürich 1878.
11. **Grünberg** Die Mißbildungen des Kopfes in Schwalbe: Morphologie der Mißbildungen. Bd. III T. 1 Jena 1913 S. 149.
12. **Gurlt** Pathologische Anatomie der Haussäugetiere. 2. Teil § 95, S. 130 und S. 385. Berlin 1832.
13. **Hintze** Ueber angeborene Veränderungen der Mundspalte mit besonderer Berücksichtigung einer eigenen Beobachtung von Makrostomie. Inaug. Diss. München 1934.
14. **Hoepfner** Ueber einen Fall von Wangenspalte und Mißbildung des Ohres. Inaug. Diss. Marburg 1904.
15. **Kaiserling** in: Henke-Lubarsch, Handbuch der speziellen anatomischen Pathologie und Histologie IV, 2, Berlin J. Springer 1928.

16. **Langenbeck** Von einer widernatürlichen Größe des Mundes. Neue Bibliothek für Ophthalmologie und Chirurgie. Bd. IV, 1828 S. 501.

17. **Lesser** Dtsch. Zschr. f. Chirurgie. II. Bd. S. 311

18. **Meckel** Handbuch der pathologischen Anatomie. 1812. I. Bd. S. 523 und S. 549.

19. **Nückel** Ueber einen Fall einseitiger Wangenspalte. Inaug. Diss. Marburg 1891.

20. **Otto** Monstrorum sexcentorum descriptio anatomica. Taf. III, Fig. 4 Vratislawa 1841 (angeführt von Fricke)

21. **Peter** Die formale Genese der Gesichtsspalten. Vjschr. Zahnheilkunde 1921 37. Jahrgang.

22. **Picker** Beiträge zur Kenntnis der Geschichtsmißbildungen bei Anenzephalen, insbesondere zur Frage der sog. Doggennase. Inaug. Diss. Göttingen 1938.

23. **Port-Euler** Lehrbuch der Zahnheilkunde. 6. Auflage.

24. **Reismann** Ein Fall von Makrostomie. Arch. f. klin. Chirurgie XI S. 857.

25. **Schulz** „Ueber zwei Fälle von querer Gesichtsspalte und ihre entwicklungsgeschichtliche Deutung." Im Centralblatt f. allg. Path. u. path. Anat. (E. Ziegler) 66. Band 1936. Jena, Verlag G. Fischer.

26. **Schwalbe** Mißbildungen des ganzen Eies usw. in: E. Schwalbe Morphologie der Mißbildungen, 3. Teil, 1. Lieferung 1909.

27. **Sieglbauer** Lehrbuch der normalen Anatomie des Menschen. 1927.

28. **Virchow-Hirsch** Jahresbericht 1, 169 (1868)
„ 1, 169 (1869).

29. **Wetzel** Lehrbuch der Anatomie für Zahnärzte 1930, 4. Aufl.

Lebenslauf.

Am 26. März 1913 wurde ich als Sohn des Sparkassendirektors i. R. Erich Goemann und seiner Ehefrau Martha Goemann, geb. Ackenhausen, in Einbeck geboren. Nachdem ich dort die Mittelschule und das Realgymnasium besucht hatte, machte ich daselbst im Februar 1932 meine Reifeprüfung. Bis Oktober 1933 leistete ich freiwillig Arbeitsdienst. Im WS 1933/34 begann ich mit dem Studium der Zahnheilkunde in Göttingen, wo ich im Sommer 1935 das Vorexamen und am 2. November 1937 das Staatsexamen bestand.